

JAVIER MAMANI PALOMINO
CMVP 4697
SERVICIO DE DIAGNÓSTICO PATOLÓGICO VETERINARIO
+51 993 648 594 – jamapavet@gmx.ch

I. Información del Paciente

Paciente: Shantal

Especie: Canino

Raza: Pequinés

Sexo: Hembra

Edad: 14 años

N° de Caso: 8031

Veterinaria: Elizabeth Hinostroza

Clínica Veterinaria: Clidvet

Propietario: Fam. Castillo

II. Antecedentes clínicos

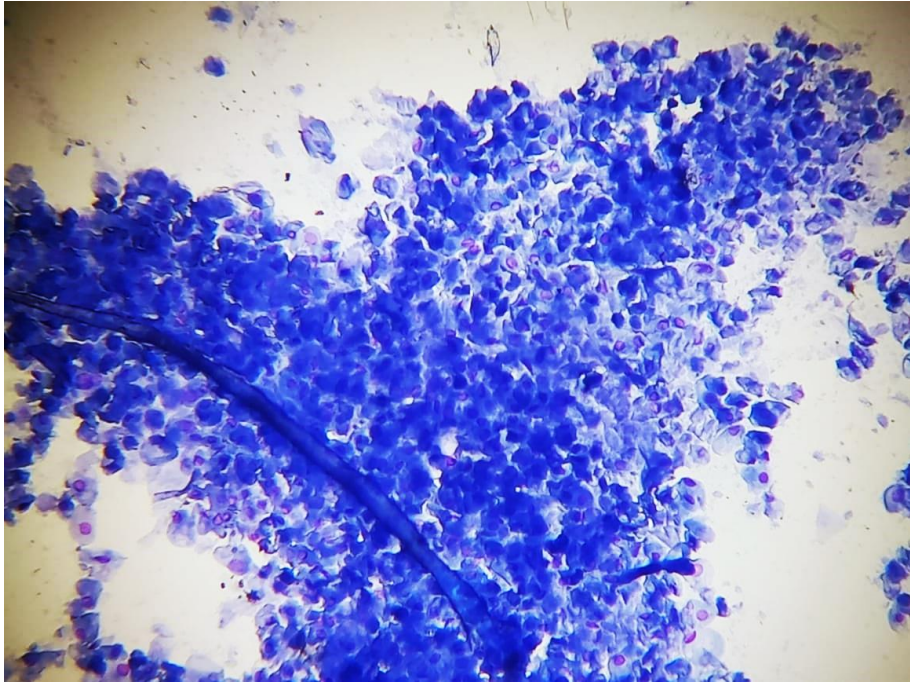
Masa en ojo derecho, redondeada sobre la superficie de la córnea de aproximadamente 5mm diámetro, color blanquecino que sobresale, se sospecha de absceso lipídico

III. Descripción citopatológica

Se observan numerosos macrófagos espumosos, neutrófilos en varios grados de degeneración y abundantes células epiteliales nucleadas y anucleadas

IV. Comentario

Este es tendido es compatible con n proceso inflamatorio piogranulomatoso y abundantes células epiteliales planas nucleadas y anuladas



Javier Mamani Palomino
CMVP 4697