



INFORME RADIOGRAFICO

VETERINARIA: CLIDVET

MV. SOLICITANTE: DRA. ELIZABETH HINOSTROZA

PACIENTE: KITTY GONZALES

FECHA: 11/03/25 – 15:20 HRS

ESPECIE: FELINO

RAZA: AMERICANO PC

EDAD: 12 AÑOS

SEXO: HEMBRA

SERVICIOS SOLICITADOS

- ✓ Placa radiográfica latero lateral derecha (LD) de COLUMNA LUMBAR
- ✓ Placa radiográfica ventrodorsal (VD) de COLUMNA LUMBAR

ANTECEDENTES

- ✓ Dolor en columna lumbar

HALLAZGOS RADIOGRAFICOS

- ✓ En las proyecciones solicitadas de COLUMNA LUMBAR se observa:
 - disminución del espacio intervertebral entre vértebras L7 y S1 en ambas vistas
 - aumento de densidad a nivel neuroforamen lumbosacro en vista LD
 - silueta gástrica distendida por contenido alimenticio que posee pequeñas estructuras de densidad mineral en ambas vistas
 - silueta entérica distendida por contenido líquido en ambas vistas
 - silueta cólica distendida por contenido gaseoso y fecal en ambas vistas
 - silueta vesical distendida por contenido líquido en vista LD
 - ambas regiones sacroilíacas conservadas en vista VD
 - discreta incongruencia articular en cadera derecha en vista VD

CONCLUSIONES

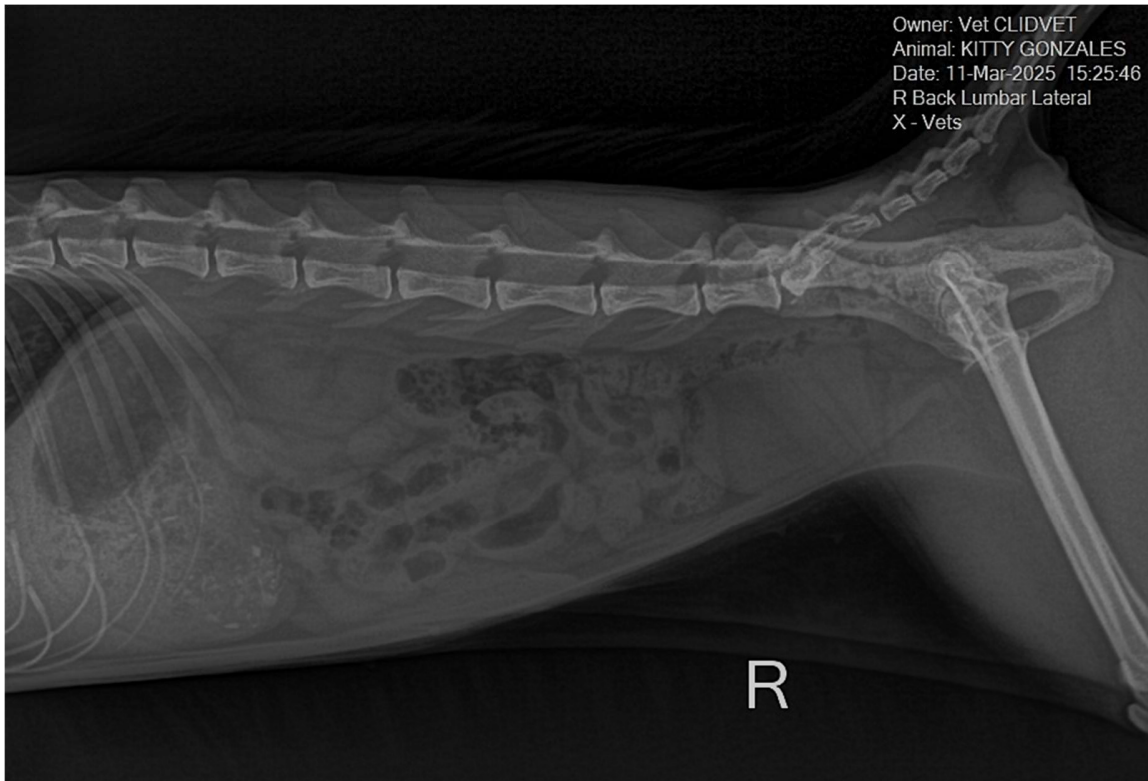
- ✓ Hallazgos radiográficos compatibles con:
 - pérdida del espacio intervertebral L7-S1
 - proceso inflamatorio lumbosacro

RECOMENDACIONES

- ✓ Correlacionar los hallazgos radiográficos con la anamnesis y el cuadro clínico.

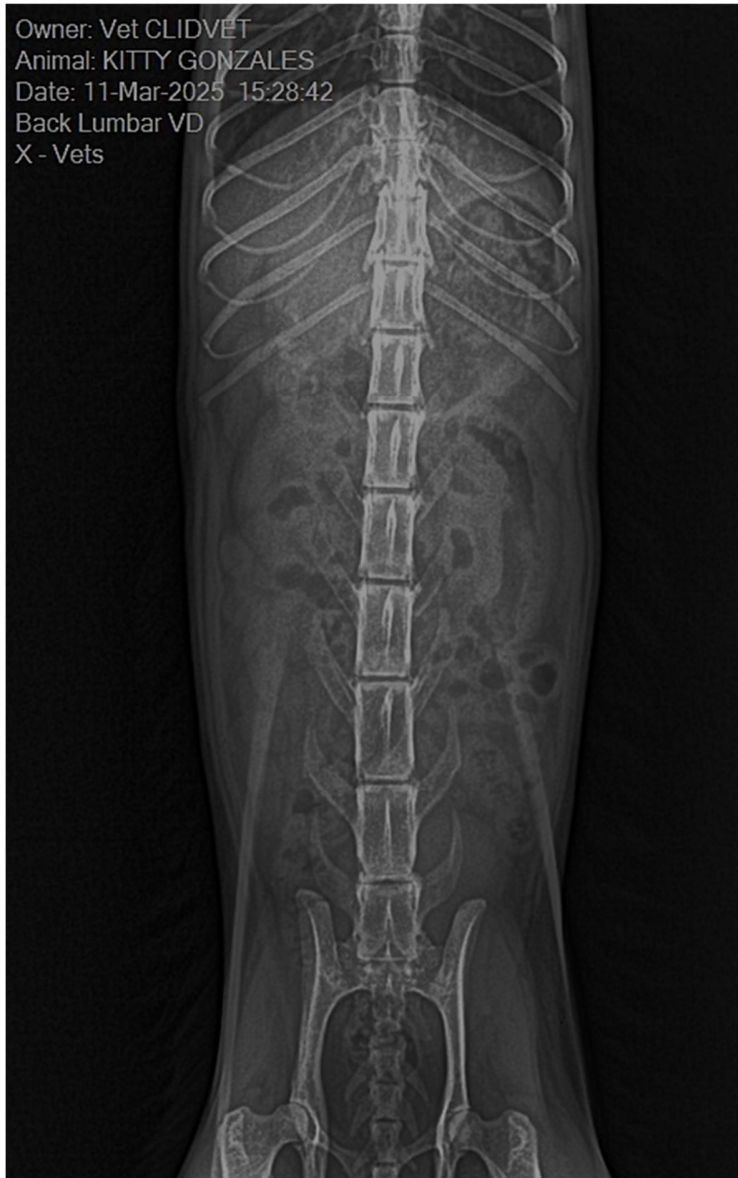Dr. José Luis Collao
Médico Veterinario
CMVP 7855

**la interpretación de las placas radiográficas depende de la evaluación clínica del paciente, realizada por el médico veterinario tratante.



Teléfonos de contacto. 970832098

**la interpretación de las placas radiográficas depende de la evaluación clínica del paciente, realizada por el médico veterinario tratante.



Teléfonos de contacto. 970832098

**la interpretación de las placas radiográficas depende de la evaluación clínica del paciente, realizada por el médico veterinario tratante.