

SERVICIO DE RADIOGRAFÍA

DATOS DEL PACIENTE

NOMBRE	HAZURI	RAZA	MESTIZO
HISTORIA CLÍNICA	EXTERNO	SEXO	HEMBRA
ESPECIE	CANINO	EDAD	12 AÑOS
PROPIETARIO	CARLA SALAZAR	FECHA	11 - 06 - 2024
M.V. SOLICITANTE	VETERINARIA CLIDVET		
REGIÓN	TÓRAX		

Antecedentes: sospecha de metástasis.

DESCRIPCIÓN RADIOLÓGICA:

- **VISTA LATERO-LATERAL DERECHA Y VENTRO-DORSAL DE TÓRAX:** se observa a nivel de la topografía de los lóbulos caudales del hemitórax derecho e izquierdo, imágenes con densidad incrementada, de aspecto morfológico tipo “líneas de tren” y “donas”, con trayectoria caudal, en cantidad escasa, compatible con patrón bronquial, sugerente de proceso inflamatorio bronquial y/o proceso de mineralización bronquial de etiología a determinar y/o asociado a edad del paciente. Se recomienda seguimiento radiológico y/o estudio complementario con ecografía torácica.
- Se observa la silueta cardiaca con densidad correcta, manteniendo el eje cardiaco, con márgenes definidos, tamaño que ocupa 3 espacios intercostales y descansando sobre 3 esternebras, con ICV de 10, conservando su tamaño sin alteración. Se sugiere evaluación complementaria con cardiología y/o ecocardiografía. Considerar la morfología del tórax, y edad del paciente para la interpretación radiológica.
- Se observa los cuerpos costales de morfología, continuidad ósea, densidad conservada, apreciando a nivel de la región condral imágenes con densidad mineral, compatible con proceso de mineralización de la región condral costal de características conservadas.

CONCLUSIONES:

- *Sugerente de proceso inflamatorio bronquial y/o proceso de mineralización bronquial a nivel de los lóbulos caudales del hemitórax derecho e izquierdo de etiología a determinar y/o asociado a edad del paciente.*
- *Compatible con proceso de mineralización de la región condral costal de características conservadas.*

RECOMENDACIONES:

- Se sugiere correlacionar imágenes con clínica de la paciente.
- Realizar seguimiento radiográfico a la evolución.
- Realizar vistas radiológicas complementarias.
- Realizar exámenes complementarios como: ecografía torácica, ecocardiografía, cardiología.

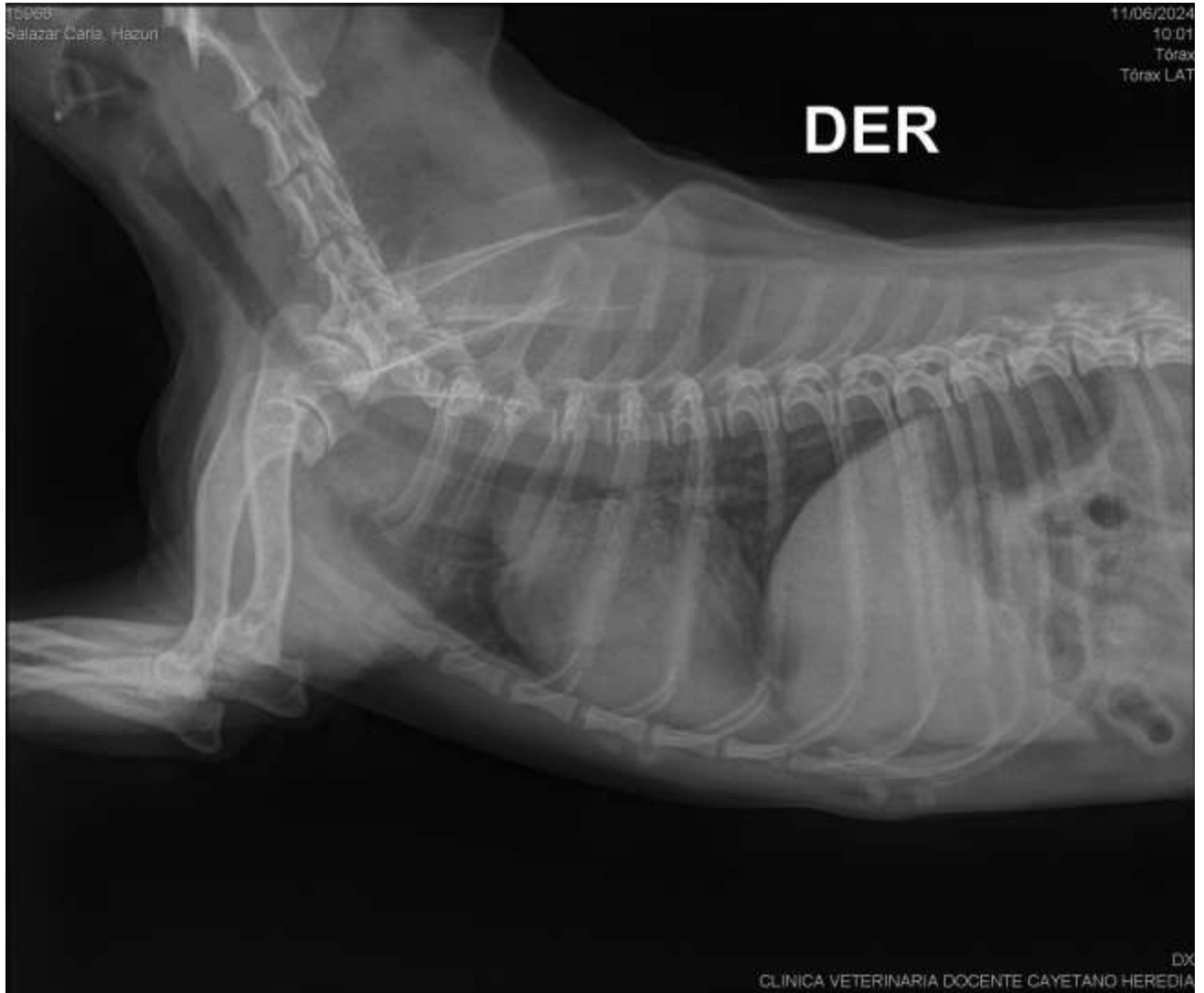


M.V. Esp. César Alberto Lozano Chacaltana
C.M.V.P. 10321

NOTA: LAS IMAGENES RADIOGRAFICAS DIGITALES SERAN ENVIADAS AL CORREO O WHATSAPP PROPORCIONADO POR EL PROPIETARIO Y/O MÉDICOVETERINARIO Y/O CENTRO VETERINARIO TRATANTE.

IMPORTANTE: ESTE ES UN EXAMEN DE APOYO DIAGNÓSTICO, POR LO QUE SUS RESULTADOS DEBERÁN SER COMPLEMENTADOS CON LA INTERPRETACIÓN CLÍNICA DEL MÉDICO VETERINARIO TRATANTE.





15966

Salazar Carla, Hazuñi

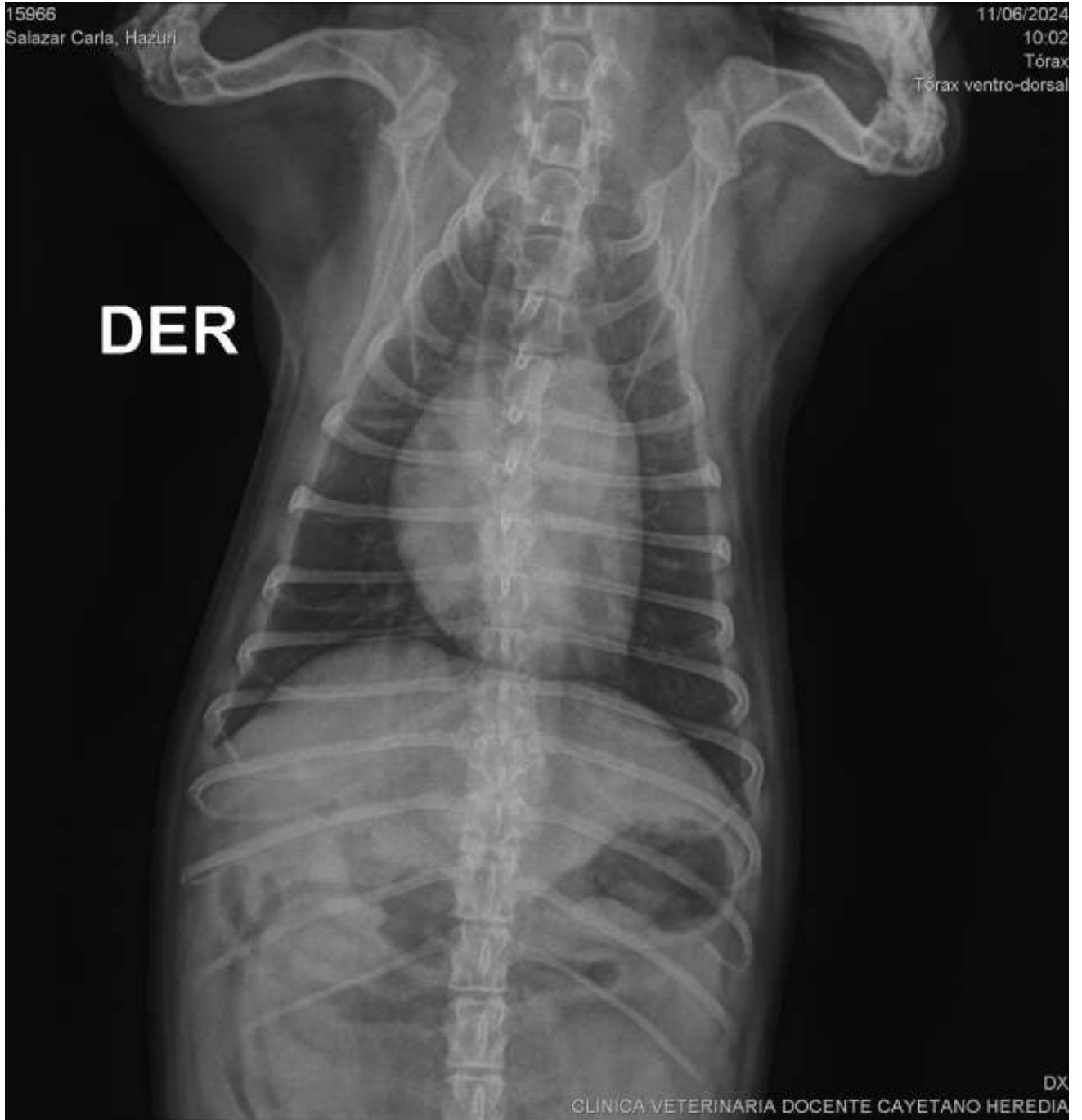
11/06/2024

10:02

Tórax

Tórax ventro-dorsal

DER



DX
CLINICA VETERINARIA DOCENTE CAYETANO HEREDIA



Esq. Inca Garcilazo de la Vega con Vargas Machuca - San Martín de Porres



+51 982 560 004



cayetano_vet



cayetano.vet



favez.cvch@oficinas-upch.pe