

JAVIER MAMANI PALOMINO
CMVP 4697
SERVICIO DE DIAGNÓSTICO PATOLÓGICO VETERINARIO
+51 993 648 594 – jamapavet@gmx.ch

I. Información del Paciente

Paciente: Luca	Veterinario: Elizabeth
Especie: Canino	Hinostroza
Raza: Schnauzer	Clínica Veterinaria: Clidvet
Sexo: Macho	Propietaria: Angela
Edad: 11 años	Echeverría
N° de Caso: 7238	

II. Antecedentes clínicos

Se retiró masas cutáneas redondeadas de color negro de diferentes tamaños, la mas grande mide 4 cm y sangraba. Son de color negro. Se sospecha de melanoma

III. Descripción citopatológica

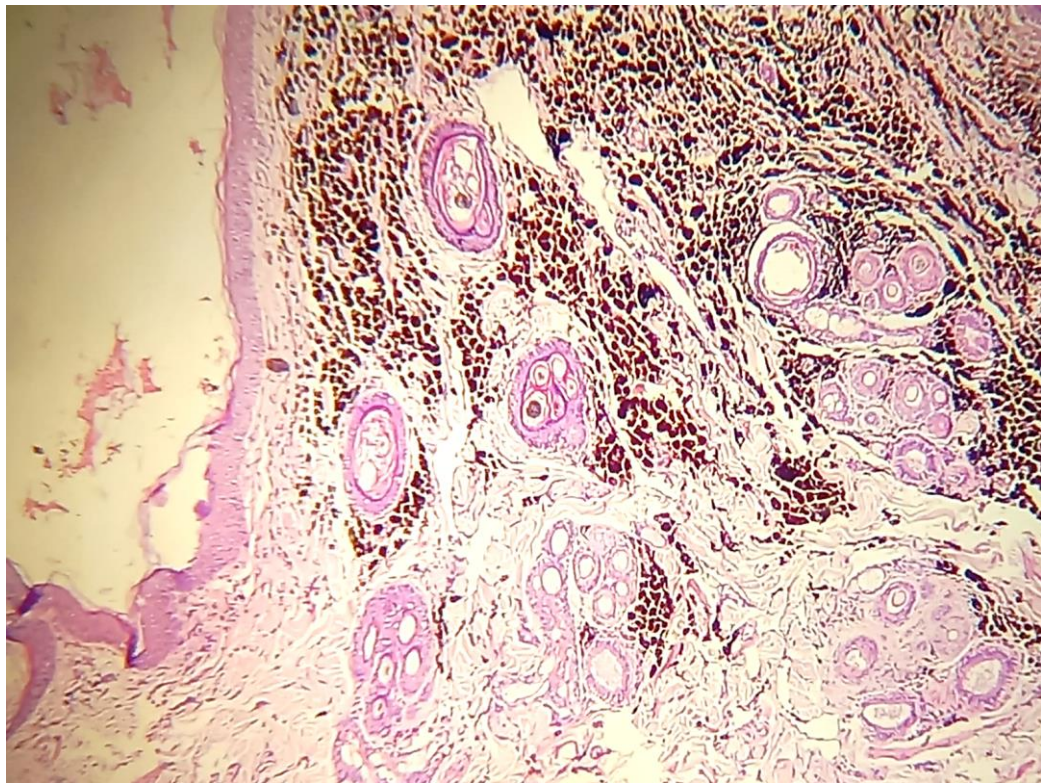
Piel. Masa neoplásica exofítica nodular y bien delimitada bien delimitada. Las células neoplásicas van de fusiformes a poliédricas, con bordes moderadamente delimitados y el citoplasma contiene una variable cantidad de gránulos marrón-negrusco. El núcleo es entre redondeado y ovalado, voluminoso, con bordes irregulares, cromatina punteada fina, contienen de 1-2 nucléolos prominentes. Ocasionalmente se observan figuras de mitosis. Hay una moderada anisocitosis, anisocariosis, variable incremento de la relación núcleo/citoplasma y se encuentran abundantes melanófagos.

IV. Diagnóstico morfológico

Melanoma cutáneo (exofítico)

V. Comentario

Los melanomas son neoplasias que tienen comportamiento maligno. Pueden realizar metástasis tardía hacia nódulos linfáticos y lejanas hacia órganos parenquimatosos. En este caso esta bien delimitado y aparentemente ha sido escindido completamente con buenos márgenes quirúrgicos. Aun así, para establecer un plan terapéutico es recomendable determinar el estadio de la neoplasia en el paciente



Javier Mamani Palomino
CMVP 4697